Aus der Universitäts-Frauenklinik zu Breslau.
(Direktor: Professor Dr. L. Fraenkel.)

Spontanabdrehung der Adnexe bei Ovarialcyste und Riesenmyom.

Inaugural-Dissertation

zur Erlangung der Doktorwürde in der Medizin und Chirurgie der Hohen Medizinischen Fakultät der Schlesischen Friedrich-Wilhelms-Universität zu Breslau

vorgelegt von

Karl Papesch,
prakt. Arzt

Breslau 1931

Breslauer Genossenschafts-Buchdruckerei, E. G. m. b. H., Ursulinerstraße 1

Gedruckt mit Genehmigung der medizinischen Fakultät
der Universität Breslau.
Berichterstatter: Professor Dr. Fraenkel.

R. UNIV.
BIBLIOTHEEK
LEIDEN

Um meine Arbeit übersichtlich zu gestalten, halte ich es für angebracht, zunächst über die Anamnese, Behandlung und die gewonnenen Präparate meines Falles zu berichten, bevor ich auf die sich daraus ergebenden Folgerungen komme.

Anamnese.

Ruth P., 32 Jahre alt, von Beruf Postassistentin. Die Mutter der Patientin ist mit 35 Jahren an Unterleibskrebs, der Vater an Zuckerkrankheit gestorben. Zwei Brüder sind gesund. Die erste Regel trat mit 14 Jahren auf, war sehr stark und dauerte in der Folge im regelmäßigen Intervall von 4 Wochen 4—7 Tage. Mit 14 Jahren bekam die Patientin ohne jegliche Gründe um die Zeit der zu erwartenden Periode heftige Schmerzen auf der linken Seite. Sie war deshalb gezwungen, 3 Tage lang das Bett zu hüten. Da die Schmerzen sehr stark waren, verordnete der sie behandelnde Arzt Zäpfchen, die ihr Linderung brachten. Seit dieser Zeit traten bis zum 19. Lebensjahr noch öfter ähnliche, jedoch nicht mehr so starke Schmerzanfälle auf.

Mit 12 Jahren wurde zufällig an der linken Brust eine Knoten- oder Zäpfchenbildung bemerkt, welche von da an stärker wurde.

Die Patientin wurde durch Bekannte auf eine Zunahme ihres Leibes aufmerksam gemacht. Sie selbst hatte nichts beobachtet, fühlte keine Beschwerden und keine Schmerzen. Der deshalb aufgesuchte Arzt überwies die Patientin der Klinik.

Status praesens.

A. Status universalis: Die Patientin ist untermittelgroß, schlank. Ihre Muskulatur ist kräftig entwickelt, ein Panikulus fehlt. Das Gesicht ist schmal, die Haut erscheint wasser-

verarmt. Das Zwerchfell ist nach oben gedrängt. Die Herzspitze ist etwas nach links verlagert, die Herztöne sind jedoch völlig normal. Über beiden Lungen ist der Klopfschall sonor und ein reines, bläschenförmiges Atemgeräusch zu hören. Die Ober-, Mittel- und Unterbauchgegend ist überall durch eine sich gleichmäßig fest anfühlende, harte Tumormasse von Kürbisgröße maximal aufgetrieben. Freier Ascites ist nicht nachweisbar. Die Brüste sind schlaff und klein, sie zeigen keine Sekretion. Auf der linken Mamille erhebt sich ein stachelbeergroßes Papillom.

Wasserlassen und Stuhlgang sind ohne Beschwerden, die Urin- und Stuhluntersuchung läßt nichts krankhaftes erkennen.

B. Status localis: Das Hymen ist vollständig intakt. Die rektale Untersuchung ergibt wenig. Der untere Tumorpol ist gerade vom hinteren Douglas'schen Raum zu erreichen. Die Portio vaginalis steht hinten. Der Uteruskörper kann nicht sicher abgegrenzt bzw. durchgetastet werden.

Operationsbericht.

Eröffnung des Bauches durch Längsschnitt von der Symphyse bis ungefähr 3 Finger unterhalb des Schwertfortsatzes. Ein solider, blaßroter, 2 mannskopfgroßer Tumor wird zunächst auf die Kante gedreht, dann vorgewälzt; er ist mit der Umgebung nicht verwachsen und steht in breiter Stielverbindung mit der rechten Uteruskante zwischen der rechten Tube und dem rechten Lig. rotund. Der massige und einfingerdicke Stiel wird abgeklammert und der Tumor abgesetzt. Der Gefrierschnitt ergibt ein Fibrom. Der dicke Stiel ist sehr gefäßreich und blutet trotz Unterstechung und Abbindung in zwei Partien weiter. Mehrere Gefäßlumina werden noch einzeln versorgt, dann endgültige Blutstillung und Peritonealisierung des Stieles durch fortlaufende Naht. Das rechte Ovarium enthält ein frisches Corpus luteum und ist auf das dreifache der Norm vergrößert, aber wohl hauptsächlich durch Stauung und Quellung. Das ganze rechte Ligamentum latum ist durch Lymphstauung sulzig verändert. Die linke Tube fehlt bis auf ein schwänzchenartiges, sich zu-

spitzendes Stümpfchen von 1½ cm Länge ohne sichtbares Lumen. An Stelle des Ovariums findet sich nur ein Bürzel oder Narbenfeld, offenbar verdickte Lig. ovarii. Das Netz enthält am freien Rande eine gänseeigroße Cyste, die abgetragen wird. Appendix o. B., Ventrifixur des Uterus mit zwei Katgutfäden am Peritoneum. Schluß des Bauches, und zwar des Peritoneums durch fortlaufende Naht, der Fascie mit Einschl. des Nabels mit Knopfnähten, unterhalb des Nabels fortlaufend, die Muskulatur mit Knopfnähten, alles Katgut. Die Haut am Nabel wird außer mit Michelklammern noch mit einer Seidennaht versorgt. Ein gestieltes Fibrom der rechten Mamille von Kirschgröße wird abgeschnitten und die Wunde durch zwei Katgutnähte verschlossen. Der Blutverlust war mittelstark, die Narkose gut.

Die gewonnenen Präparate sind:

1. Ein mannskopfgroßes Fibrom.
2. Eine kleinapfelgroße Cyste.
3. Ein verucöser Tumor der Mamma.

Weiterer Verlauf: Eine leichte Reaktion mit Fieber von 37,7 Grad und einer Pulsfrequenz von 116 geht bald unter Behandlung mit Eisblase und Gelonida antineuralgica. zurück. Das Allgemeinbefinden ist zufriedenstellend. Die Patientin wird mit vollständig per primam geheilter Wunde am 23. 7. aus der Klinik entlassen. Am 13. 8. meldete der Hausarzt, daß die Patientin inzwischen an einer heftigen Gallenblasenentzündung von 3 tägiger Dauer erkrankt war. 1½ Monate nach der Entlassung aus der Klinik treten die bis dahin sistierenden Menses wieder auf, die 2½ Tage andauern und beschwerdefrei verlaufen.

Beschreibung der Präparate.

A. Fibrom. Der 12 Pfund schwere Tumor hat die Form einer Bohne. Er ist weit über kürbisgroß und zeigt bei Messung in drei aufeinander senkrechtstehenden Durchmessern eine größte Länge von 35 cm, eine größte Breite von 23 cm und eine größte Höhe von 20 cm. Die Oberfläche des Tumors ist höckrig, spiegelnd, grauweiß, an manchen Stellen blau durchschimmernd. Der Tumor behält seine

gleichförmige bohnenartige Gestalt bis in die Gegend des Stieles und zeigt hier knollige, etwa apfelgroße Ausbuchtungen, um sich dann schnell nach dem Stiel zu stark einzukerben. An einer Stelle auf der Oberfläche des Tumors erheben sich zwei etwas mehr als erbsengroße Cysten, die eine äußerst dünne Wand haben. Schon bei leichtem Druck platzen die Cysten und entleeren eine wasserklare Flüssigkeit. Der Tumor wird in einer Schnittebene eröffnet, die seiner größten Fläche entspricht. Das Tumorgewebe setzt dem durchschneidenden Messer äußerst starken Widerstand entgegen und läßt beim Durchtrennen ein knirschendes Geräusch hören. Im Durchschnitt erscheint der Tumor gleichfalls grauweiß. Die Struktur der Schnittfläche ist jedoch nicht einheitlich. Neben größeren und kleineren knolligen, etwas erhabenen Flächen, die unregelmäßig begrenzt sind und durch bandartige Straßen miteinander verbunden sind, liegen weniger prominente Gewebe, welche mehr weißglänzend in Erscheinung treten. Auch in der Konsistenz unterscheiden sich die beiden Gewebsarten. Das etwas erhabene, mehr graubraune Gewebe ist steinhart und unnachgiebig, während das weißglänzende, gewissermaßen die Täler zwischen den einzelnen Erhebungen ausfüllende Gewebe weicher erscheint, wenn es auch noch immer Knorpelhärte zeigt. In der Schnittfläche sind nirgends Herde von erweichtem Gewebe oder Hohlräume festzustellen. Gefäße von kleinerem und größerem Lumen sind zahlreich im Inneren des Tumors anzutreffen. Der Stiel des Tumors ist durch die ihn seitlich bedrängenden knolligen Ausbuchtungen in der einen Richtung stark zusammengedrückt, so daß sein Querschnitt dementsprechend als Ellipse erscheint. Der größte Durchmesser dieser Ellipse ist 5 cm, der kleinste nur 1 cm. Der Schnitt durch den Stiel zeigt in der äußersten Peripherie ein derbes Bindegewebe, während das Innere von lockerem, mehr maschigem Gewebe erfüllt ist, welches zahlreiche große, deutlich mit geronnenem Blut gefüllte Gefäße in sich trägt.

B. Cyste. Das zweite durch die Operation gewonnene Präparat ist eine gänseeigroße Cyste. Man erkennt deutlich eine Füllung mit Flüssigkeit. Die Oberfläche ist spiegelnd

glatt, graublau mit deutlicher Gefäßzeichnung. Die Farbe der Cyste läßt mit Sicherheit auf eine Füllung mit blutiger Flüssigkeit schließen. Die Cyste trägt einen kurzen Stiel, der mit dreimarkstückgroßer Grundfläche von ihr ausgeht und Gefäße mäßigen Kalibers in sich schließt. Außerdem hängt an der Cyste ein Gewebsfetzen, der sich in ausgespanntem Zustand als dünne, bindegewebige Wand, die strichförmig auf der Cystenoberfläche inseriert, präsentiert. Diese Wand zeigt an verschiedenen Stellen etwas dickere Bindegewebsstränge und größere Fetteinlagerungen. An einer Stelle erhebt sich eine erbsengroße dünnwandige Cyste, die mit klarer Flüssigkeit erfüllt ist, und wohl als Morgagnische Hydatide zu deuten ist. Beim Aufschneiden entleert sich eine glasige, zähe Flüssigkeit: Pseudomuzin. Die Cystenwand ist innen gleichmäßig mit einer dünnen Schicht geronnenen Blutes ausgekleidet. An einer Stelle der sonst glatten Wand sitzen kirschkerngroße, papillöse Bildungen.

C. Papillom. Das aus der rechten Mamille exstirpierte Gewebsstück ist leicht als Papillom zu erkennen, welches aus drei auf gemeinsamer Basis inserierenden Erhebungen besteht, die so ineinander gefaltet sind, daß, oberflächlich betrachtet, das Bild eines geschlossenen, stachelbeergroßen Tumors entsteht.

Beschreibung der mikroskopischen Präparate.

Zur mikroskopischen Untersuchung wurden:

A. aus dem Tumorteile: 1. aus der Oberfläche, 2. aus dem Innern, 3. aus dem Stiele Gewebsstücke entnommen, die in Paraffin gebettet, mit dem Mikrotom geschnitten und die Schnitte mit Hämatoxilin-Eosin oder nach van Gieson gefärbt.

1. Die Oberfläche des Tumors trägt eine einfache Schicht eines niedrigen kubischen Epithels. Darunter liegt eine erheblich dickere Schicht straffen Bindegewebes, dessen Fibrillen parallel zur Oberfläche angeordnet sind. In diesem Gewebe sind zahlreiche langgestreckte, sehr gut gefärbte Kerne zu erkennen. Eine Vaskularisation dieses Gewebes läßt sich nicht

nachweisen. Nach innen zu liegen in dem fibrillären Bindegewebe verstreut zunächst kleine Nester und dann weiter größere Nester und Züge von Muskelzellen. Die Muskulatur zeigt den für glatte Muskulatur charakteristischen Bau aus Spindelzellen. Die Kerne dieser Zellen sind lichter als die der Bindegewebszellen und lassen eine Granulierung erkennen. Innerhalb eines Stranges liegen die Muskelzellen parallel. Die Stränge sind vielfach gewunden und geschlängelt. So kommt es, daß zahlreiche Muskelzellen quer getroffen sind, und deshalb als kleinere, runde Zellen mit runden Kernen erscheinen. Während manche Teile des Schnittes ganz von muskulären Elementen mit nur ganz geringem Anteil des Bindegewebes erfüllt sind, zeigen andere Teile wieder ein deutliches Überwiegen der fibrösen Bestandteile. Die sehr zahlreich vorhandenen Gefäße haben einen dünnen Mantel von gut struktuierten fibrillärem Bindegewebe, an welches sich dann eine breite Schicht gut erhaltener Muskelfasern anschließt. Größere Flächen von Bindegewebe, die wenig oder gar nicht mit Gefäßen versorgt sind, zeigen alle Anzeichen von hyaliner Degeneration. Es stellt eine strukturlose, homogene Masse dar, hie und da von nur wenigen fibrillären Elementen unterbrochen, in der sich nur ganz vereinzelt schmale, spindelförmige Bindegewebszellen finden. Der nach van Gieson gefärbte Schnitt zeigt den Aufbau aus den verschiedenen Elementen noch viel deutlicher. Auch ist hier klarer zu ersehen, um wieviel besser die grünlich gefärbten von Muskelzellen erfüllten Teile des Präparates mit Gefäßen versorgt sind als der rötlich bis schwach rosa gefärbte Anteil des degenerierenden Bindegewebes.

Die mikroskopischen Bilder des Gewebes aus der Mitte des Tumors bringen nicht viel neues. Die muskulären Elemente überwiegen. Sie sind nestartig oder wie ineinander verflochtene Stränge angelegt und fassen in sich ein gut strukturiertes, starke Gefäße führendes Bindegewebe. Daneben sind wieder Stellen zu finden, wo der fibröse Anteil schlecht mit Gefäßen versorgt, hyalin degeneriert, mit nur wenigen zelligen Elementen, die einen schlecht gefärbten,

getüpfelten Kern haben, in Erscheinung tritt. Mitunter sind die Gefäße leicht sklerosiert.

3. Der Stiel des Tumors zeigt an seiner Oberfläche eine einfache Lage eines niedrigen kubischen Epithels. Darunter folgt eine dünne Lage fibrillären Bindegewebes und darauf eine Schicht, in der die Muskelfasern bei weitem überwiegen. Diese Muskelfasern stehen hauptsächlich senkrecht zur Oberfläche des Stieles. Im Innern finden wir dann, abgesehen von geringen muskulären Einlagerungen ein lockeres Bindegewebe, das zahlreiche Gefäße von allen Größen in sich trägt.

Gleichzeitig fallen zahlreiche mit Endothel ausgekleidete Lumen auf, die die Größe von Kapillaren weit übertreffen und wohl als ektatische Lymphgefäße zu deuten sind. Eine sarkomatöse Entartung war in keinem der Schnitte angedeutet.

B. Cyste. Der Durchschnitt durch die Cystenwand zeigt zunächst eine Schicht von lockerem, relativ kernarmen Bindegewebe, welches einen schwer zu erkennenden Epithelsaum trägt. In diesem aufgelockerten Gewebe finden sich mehrere kleine Cysten, die von einem vielschichtigen Kranz von Follikelzellen ausgelegt sind. Auf diese Schicht folgte eine dicke Lage eines straffen, parallelfasrigen Bindegewebes mit zahlreichen darin verstreuten Gefäßen, die gut mit Blut gefüllt sind. Der Abschluß dieser Schicht gegen das Cystenlumen wird von einem nur noch an wenigen Stellen deutlich sichtbaren, kubischen Epithel übernommen. Die in das Lumen vorspringenden papillösen Bildungen tragen auf ihrer Oberfläche ein hohes Zylinderzellenepithel, dessen Zelleninhalt deutlich als glasiger Schleim zu erkennen ist.

Bei nur makroskopischer Betrachtung ist die Genese des Tumors nicht ganz eindeutig. Das Fehlen des linken Ovars könnte vielleicht auf ein Riesenfibrom des Ovars hinweisen, welches sich links abgedreht hätte und rechts mit dem Uterus verwachsen wäre. Die Bedingung hierfür wäre dann eine spontane Amputation mit sekundärer Verwachsung an

der rechten Kante des Uterus. Riesenfibrome des Ovars von Mannskopfgröße sind ja in der Literatur einige Male angeführt. Gegen diese Auffassung spricht aber vor allen Dingen die starke Vaskularisation und massige Beschaffenheit des Stieles, der breit mit der Uteruswand in Verbindung steht und dem Lig. ov. propr. nicht entspricht. Damit wäre nur noch die Frage, ob es sich um ein Fibrom oder um ein Fibromyom handelt, zu diskutieren. Größere reine Fibrome des Uterus sind so selten, daß man auch diese Möglichkeit ausschließen kann. Der mikroskopische Befund ergibt dann einwandfrei, daß es sich um ein Fibromyom, und zwar, der ganzen Bauart entsprechend, um ein subseröses Fibromyom handelt. In der Literatur fand ich subseröse Fibromyome von 100 Pfund Gewicht beschrieben, doch waren das Cystenmyome, lymphangiekatatische Myome und den Hauptteil an ihrem Gewicht hatte die Flüssigkeit. In meinem Falle liegt jedoch ein Fibromyom vor, welches in allen seinen Teilen, wenigstens makroskopisch, gut erhalten ist, so daß es Mühe kostet, es mit dem Messer zu durchtrennen.

Die Erweichung im Inneren der Myome ist auf ihre meist sehr schlechte Gefäßversorgung zurückzuführen. Bei dem beschriebenen Fall haben wir aber eine äußerst gute Vaskularisation gefunden. Darin liegt wohl eine ausreichende Erklärung dafür, daß dieser Tumor keine stärkeren Degenerationserscheinungen zeigt.

Immerhin hat auch dieser Tumor den Höhepunkt seiner Entwicklung schon überschritten. Gewisse Degenerationserscheinungen sind auch hier wie bei allen Myomen, besonders aber bei den subserösen Myomen zu finden. Als Zeichen einer trotz allem nicht ausreichenden Gefäßversorgung ist eine bindegewebige Umwandlung vieler Muskelzellen erfolgt, auf welche bald an vielen Stellen eine hyaline Degenerationserscheinung folgte. Die beginnende Sklerosierung mancher Gefäße weist darauf hin, daß bald, wenn die Sklerose bis zu einem gewissen Grade fortgeschritten ist, in jetzt noch gut erhaltenen Bezirken Degenerationserscheinungen platzgreifen werden. Ferner deuten die

ektatischen Lymphgefäße darauf hin, daß der Tumor sich auf dem Wege zur lymphangiektatischen Umwandlung befand.

Die exstirpierte Cyste muß infolge ihres Sitzes am Omentum majus zunächst an eine Netzcyste denken lassen, wie wir diese als seltenes Vorkommnis in der Literatur als Blutcysten oder seröse oder Lymphcysten beschrieben finden. Dagegen spricht einmal das Vorhandensein je eines Bürzels am Uterus und an der Cyste, die sich am besten als Reste der Tube und des Ligamentum latum erklären lassen.

Seitdem Rokitansky erstmalig im Jahre 1860 seine Arbeit über spontane Amputation der Ovarialtumoren veröffentlichte, finde ich in der späteren Literatur immer wieder folgende vier Möglichkeiten angegeben, die zu der Amputation führen könnten: 1. Stieldrehung, 2. Ablösung des Stieles durch Narbenstränge, 3. Ausziehung des Stieles, nachdem der Tumor Verwachsungen mit Nachbarorganen eingegangen ist, 4. Schlag oder Stoß von außen gegen den Leib.

Ich beginne mit Punkt 1, der Stieldrehung. Für die Stieldrehung der Ovarialtumoren werden von den Autoren die verschiedensten Erklärungen herangezogen, ohne daß über diesen Punkt eine allen Tatsachen genügende Theorie gefunden wäre.

Tritt eine starke Stieldrehung ein, dann werden die zum Tumor führenden Gefäße gestaut oder sogar ganz abgeklemmt. Die Stauung dokumentiert sich in einer blutigen Infiltration des Tumorgewebes, während die plötzliche Abriegelung des Blutstromes beginnende Nekrose des Tumors zur Folge hat. Der Stiel, mechanisch oder durch die aussetzende Ernährung geschädigt, zeigt die stärkste Veränderung, so daß er schließlich ohne größere Gewalt durchtrennt werden kann. Die subjektiven Beschwerden der Patientinnen und die objektiven Veränderungen an den abgedrehten Tumoren sind selbstverständlich davon abhängig, ob das Ereignis plötzlich eingetreten ist, oder sich gewissermaßen eingeschlichen hat.

2. Die Ablösung des Stieles durch Narbenstränge würde so vor sich gehen, daß narbige Stränge

zwischen Beckenwand, Tumor und Tumorstiel durch ihre immer stärkere Kontraktion den Stiel ausziehen, schädigen und damit die Durchtrennung verursachen.

Treten 3. Verwachsungen des Tumors mit festen Teilen der Leibeshöhle ein, z. B. mit der Beckenwand, dann mag der permanente Zug ausreichen, um den Stiel zu verdünnen und zu verlängern, bis er schließlich durchtrennt wird. Ganz anders liegen die Dinge aber bei Verwachsungen mit einem Organ, das selbst nicht fest fixiert ist, wie z. B. das Omentum. Der durch das dünne Netz ausgeübte Zug wird bestimmt nicht ausreichen, um einen festen Stiel abzureißen. Sind die Tuben mit in den Stiel des Tumors einbegriffen, dann liegen die Dinge noch schwieriger. Wie wir an zahllosen Operationspräparaten nachweisen können, beantworten die Tuben, wenn sie in den Stiel von Ovarialtumoren mit einbezogen sind, zunächst ihre Ausdehnung mit einer starken Hypertrophie. Wenn wir also eine spontane Amputation durch Verwachsungen mit dem großen Netz annehmen wollen, müssen wir unbedingt voraussetzen, wie es auch Ogorek tut, daß das Gewebe des Stieles schon vorher geschädigt war. Ist diese Schädigung durch Torsion oder andere Vorgänge eingetreten, dann kann sich in dem narbig veränderten Stiel der Zug voll auswirken und zu der Amputation führen.

Es besteht noch die Möglichkeit, daß die Verwachsungen an dem dem Stiel genau gegenüberliegenden Pol erfolgt sind, so daß die Cyste wie eine Kugel zwischen zwei Fäden aufgehängt ist. Man könnte das sogar als ein die Drehung begünstigendes Moment bezeichnen. Doch setzt ein solcher Vorgang eine Drehung beider Stiele sowohl des alten wie auch des neugebildeten voraus.

4. Auf die vierte von den angegebenen Amputationsmöglichkeiten brauchte ich nicht näher einzugehen, da die Anamnese nichts von Gewalteinwirkungen berichtet.

Nachdem die verschiedenen Möglichkeiten der Abtrennung besprochen sind, komme ich nun zu der Frage, wie

und vor allem in welchem Zeitpunkt die neue Ansiedlung des Tumors erfolgt sein kann.

Die zahlreichen Statistiken ergeben übereinstimmend, daß am häufigsten von allen Ovarialtumoren die einkammrigen Cystome der Stieldrehung unterworfen sind. An zweiter Stelle stehen die Dermoide. In scheinbarem Gegensatz dazu steht die Tatsache, daß bei den spontanen amputierten Ovarialtumoren die Cystome bei weitem in der Minderzahl sind, während die Dermoide weitaus den größten Anteil haben. Doch ist es nicht allzu schwierig, hierfür eine Erklärung zu finden. Cystome benötigen für ihre Ernährung eine außerordentlich starke Versorgung mit Blut, während die Dermoide in dieser Beziehung weit weniger anspruchsvoll sind. Daraus geht hervor, daß die Stauung im stielgedrehten Tumor bei den Cystomen sofort mit heftigsten Beschwerden in Erscheinung tritt, die Patientin zwingt, sich sofort einer Operation zu unterwerfen, und deshalb der operierende Arzt das Cystom dann nur als stielgedreht findet, weil die Zeitspanne nicht ausreichte, um den Stiel zu durchtrennen.

Nimmt man jedoch an, daß die Spontanamputation relativ unbemerkt von statten ging, dann kann man sich vorstellen, daß die Dermoide als wenig anspruchsvolle Gewebsart kurze Zeit auch ohne Ernährung bleiben können und später, wenn eine Gefäßversorgung von seiten des Peritoneums erfolgt ist, nicht stärkste degenerative Veränderungen aufzuweisen braucht. Diese Ansicht vertritt Lawson Tait, während Ségond und andere der Meinung sind, daß die Abschnürung eines Tumors immer seinen Untergang bedeutet, ganz gleich, welcher Art er sein mag.

Ganz anders wie bei den Dermoiden liegt der Fall bei den Cystomen, die als eine von einer relativ dünnen, empfindsamen Gewebsschicht umgrenzte Flüssigkeitsmenge der starken Resorptionskraft des Peritoneums sofort ausgeliefert sind.

Die Veränderungen, die an einem spontanen, abgedrehten Tumor nachzuweisen sind, sind nicht nur von der Art seines Gewebsaufbaues und der Zeitdauer bis zu der neuen Ge-

fäßversorgung abhängig, sondern ebenso stark von der Art, in welcher seine Stildrehung erfolgte. Durch eine langsame Drehung werden die Venen komprimiert, dadurch eine Stauung hervorgerufen, die sich im Präparat als blutige Infiltration des Gewebes zeigt, doch bleibt das Gewebe hierbei noch lebensfähig. Während plötzliche Stieldrehung stärkste Schädigungen, natürlich der Widerstandsfähigkeit des betroffenen Gewebes entsprechend, erzeugt.

Welche der angegebenen Möglichkeiten der Amputation kommt nun für meinen Fall in Betracht?

Die Anamnese scheint in einer bestimmten Richtung hinzudeuten. Die Patientin hatte mit 14 Jahren 3 Tage lang heftige Schmerzen in der linken Seite, die sich unbedingt als Symptom einer Stieldrehung eines Ovarialtumors deuten ließe. Diese Tatsache ist um so gewichtiger, als seit dieser Zeit nichts über eben so starke Schmerzanfälle bekannt ist, die als ein Symptom der erst viel später eingetretenen Stieldrehung zu bewerten sein würden. Allerdings müssen wir hierbei einmal die Tatsache berücksichtigen, daß dieser Schmerzanfall 18 Jahre zurückliegt und ein Erhaltenbleiben der Cyste, ohne nach der einen oder der anderen Seite verändert zu werden, schwer vorzustellen ist. Ferner ist daran zu denken, daß der Schmerzanfall in die Zeit der erstmalig auftretenden Menses fällt und in dieser Zeit Schmerzanfälle relativ häufig sich finden. Wenn auch sehr viel für einen Zusammenhang zwischen dem Schmerzanfall und einer Stieldrehung spricht, so ist diese Frage nicht vorbehaltlos zu beantworten.

Nach dem Obengesagten müßte, wenn eine Amputation allein durch Stieldrehung vorläge, das Cystom eine Zeitlang ohne Ernährungsquelle geblieben sein. Es müßte also stärkste degenerative Veränderungen aufweisen, eine wenigstens durch verrschwommene Zellgrenzen und schlechte Färbbarkeit zutage tretende Nekrose, starke, blutige Infiltration des Gewebes zeigen. Zu mindestens müßte die Konsistens des Tumors sehr gelitten haben. Abgesehen von einer Transsudation in die Flüssigkeitshöhle des Cystoms, die sehr wohl

durch eine leichte Stieldrehung hervorgerufen sein kann, eine Stieldrehung, die jedoch meiner Ansicht nach nicht ausreichte, um den Stiel zu durchtrennen, ist von anderen Änderungen in der Gewebebeschaffenheit nichts nachzuweisen. Aus diesen Gründen halte ich die Amputation durch Stieldrehung allein nicht für möglich.

Zu der zweiten oben ausgeführten Erklärungsmöglichkeit viel Worte zu machen, erübrigt sich in meinem Falle deshalb, weil bei der Operation keinerlei Anhaltspunkte gefunden wurden, die eine Stieldrehung auf diese Art wahrscheinlich machen würde.

Nun komme ich zu der dritten Möglichkeit. Aus dem weiter oben Gesagten geht hervor, daß wir die Amputation durch den Zug des Omentum allein nicht erklären können, sondern daß auch noch eine andere Schädigung des Stieles vorliegen muß. Nun deutet das Blut, welches in der Cyste gefunden wurde, unbedingt darauf hin, daß eine, wenn auch leichte Torsion vorgelegen haben kann, und so diese Schädigung des Stieles hervorgerufen wurde. Bei weitem wichtiger erscheint mir jedoch das Vorhandensein des zweiten Tumors, nämlich des Myoms. Ein Tumor von den Ausmaßen, wie das hier gefundene Myom muß einen schädigenden Einfluß auf den Tumorstiel ausgeübt haben.

Ich komme damit zu folgender Anschauung über den Zusammenhang zwischen Myomwachstum einerseits und der Amputation andererseits.

Vorausschicken möchte ich jedoch, daß das Omentum keinerlei Zerreißungen aufwies, wodurch sich eine stärkere Zugwirkung von seiten des Omentum auf den Cystomstiel selbst ausschließt.

Das Ovarialcystom hat, als das Myom noch nicht diese Ausmaße erreicht hatte, unter Ausziehung und Verdünnung seines Stieles den Weg an dem Myom vorbeigefunden. Das weiterwachsende Myom nimmt die Cyste mit in die Höhe und schädigt den Stiel weiter. Durch den Druck, den das Myom auf den Querschnitt des Stieles ausübt, oder aber durch eine leichte Stieldrehung werden die Venen im Inneren

des Stieles komprimiert. Dadurch kommt es zu Stauungen, die ihrerseits eine Transsudation in das Innere der Cyste zur Folge hat. Inzwischen beginnen sich zwischen Cystom und Omentum Verwachsungen herauszubilden. Die Ernährung wird vom Netz übernommen und reicht bald aus, um das Zustandekommen starker Veränderungen an der Cyste zu verhindern. Weitere Schädigungen des Stieles verursachen bald ein vollständiges Aufhören der Zirkulation in den Stielgefäßen. Der Druck des Myoms einerseits und der Zug durch das Omentum andererseits reichen aus, den schwergeschädigten Stiel jetzt zu durchtrennen. Zusammenfassend möchte ich also sagen, daß an dem Zustandekommen der Amputation drei Faktoren beteiligt sind, nämlich das Wachsen des Myoms, die Stieldrehung und die Adhaesion mit dem Omentum.

Zu den vier angegebenen Amputationsmöglichkeiten der Ovarialtumoren gesellt sich damit eine fünfte: die Abtrennung durch das Wachsen und die Verdrängungskraft eines zweiten Tumors.

Am Ende meiner Arbeit angelangt, möchte ich noch Herrn Professor Dr. L. Fraenkel meinen Dank für die freundliche Überlassung der Präparate und für seine wertvollen Ratschläge aussprechen.

Abbildung 1.
Tumor: In der Mitte der Stiel; rechts oben zwei kleine Cysten.

Abbildung 2:
Tumor: Längsschnitt auf der konvexen Seite; Blick auf das Innere.
Links oben zwei Cysten.



Abbildung 3: Tumoroberfläche. a) Epithel. b) Geformtes Bindegewebe. c) Muskelfasern. d) Hyalin degeneriertes Bindegewebe. e) Gefäße.

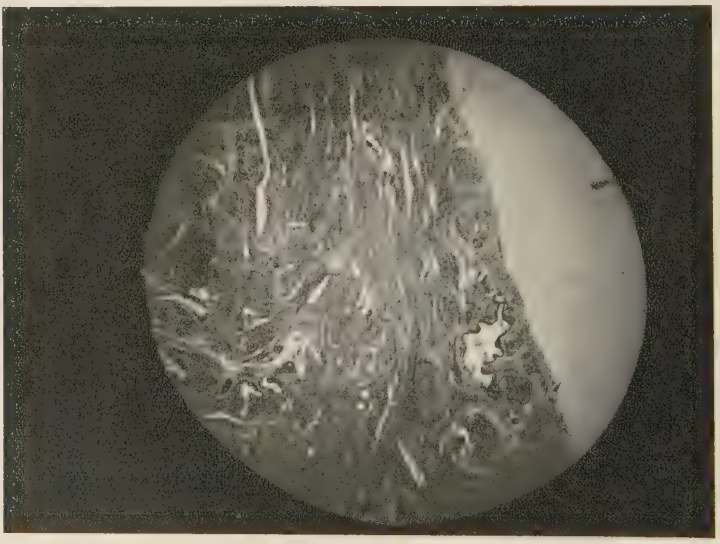

Abbildung 4. Schnitt aus der Tumormitte. a) Muskelnester und Gefaße. b) Halin degeneriertes Bindegewebe. c) Ein sklerosiertes Gefäß.

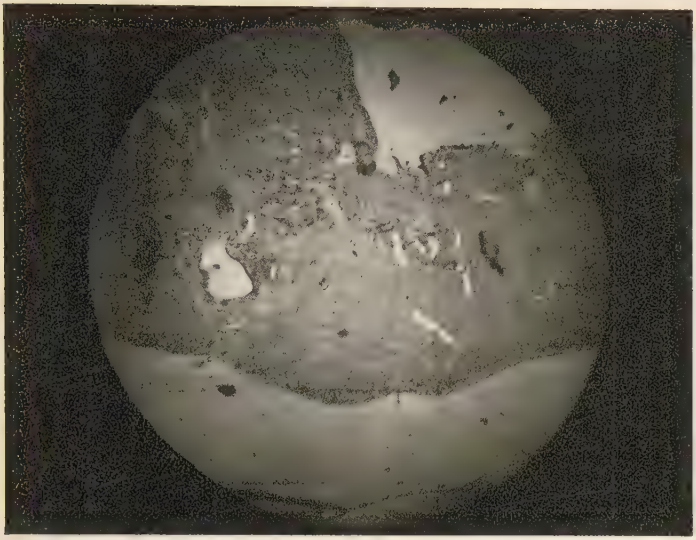

Abbildung 5. Schnitt durch den Stiel. a) Epithel. b) Fibrilläres Bindegewebe. c) Muskelgewebe.

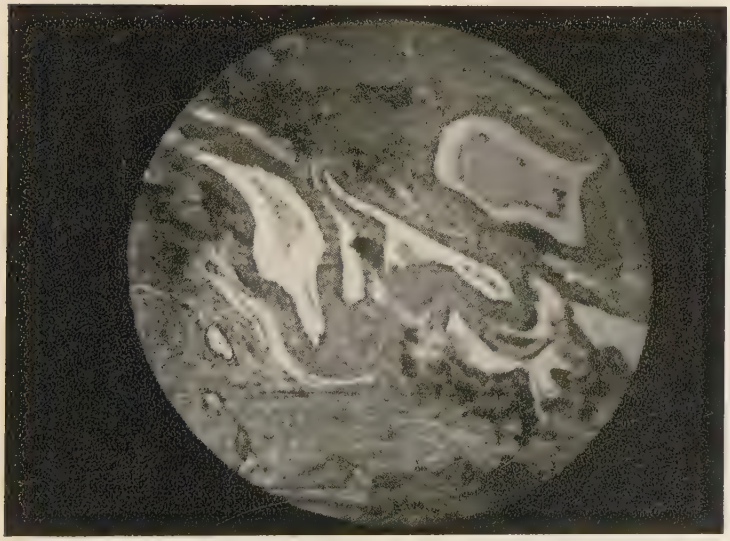

Abbildung 6. Schnitt durch den Stiel, Stark vergrößert

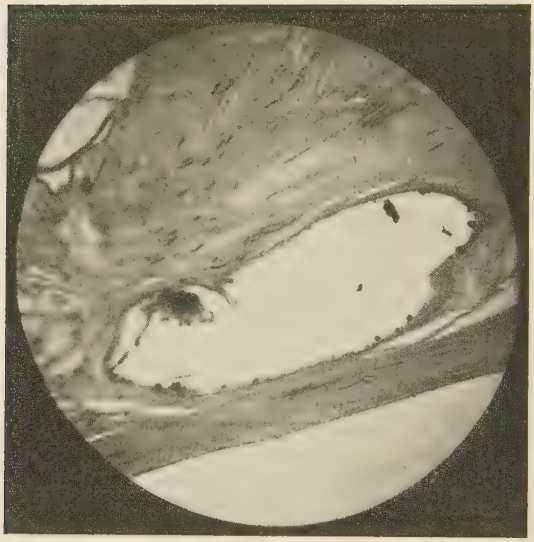

Abbildung 7. Cystenwand: a) Kaum erkennbares Epithel. b) Straffes Bindegewebe. c) Follikelcyste. d) Lockeres Bindegewebe.

Literatur.

Decio: Ovarialblutungen bei Uterusmyomen. Zentralblatt für Gynäkologie. 1914.

Engelhorn: Ein 14 Pfund schweres Myom. Berliner deutsche med. Wochenschrift. 1917.

Hahn: Über Mesenterialcysten. Berliner klin. Wochenschrift. 1887.

Halban-Seitz: Handbuch der Gynäkologie.

Kayser: Dermoidcysten als freie Geschwulst in der Bauchhöhle. Mon. f. Geb. u. Gyn. 1920.

Langer, O.: Über die Stieldrehung bei Ovarialtumoren. Inaugural-Dissertation Breslau. 1929.

v. Lingen: Zur Kasuistik der Riesenmyome. Zentralblatt f. Gyn. 1915.

Nagel, W.: Die weiblichen Geschlechtsorgane. v. Bardelebens Handbuch der Anatomie. Jena 1896, VII, Teil II.

Ris: Ein Fall von Cyste des großen Netzes. Beiträge zur klinischen Chirurgie, Bd. 11.

Rossa: Die gestielten Anhänge des Lig. latum. Berlin. 1899.

Schönberg: Der gegenwärtige Stand der Lehre von den Fibromen des Uterus. Zentralblatt f. Gyn. 1913.

Schwarzenberger: Ein Fall von Lymphocystom des Omentum majus. Beiträge zur klinischen Chirurgie, Bd. 10.

Steinmann: Zur Lostrennung der Ovarialcysten. Zeitschrift f. Geb. u. Gyn. 1913.

Veit-Stöckel: Handbuch der Gynäkologie.

Wagner, V.: Über Ovarialtumoren ohne Stilverbindung zum Uterus. Mon. f. Geb. u. Gyn. 1916.

Lebenslauf.

Am 31. Oktober 1896 in Hultschin geboren, erhielt ich nach 5 jähriger Volksschulvorbereitung und 8½ jährigem Gymnasialbesuch im Mai 1917 das Reifezeugnis zugesprochen. Vom Oktober 1914 bis Mai 1915 und vom 1. Februar 1917 bis Kriegsende stand ich im Militärverhältnis. Im Oktober 1917 erfolgte meine Immatrikulation, im Februar 1922 legte ich die ärztliche Vorprüfung ab, am 2. September 1927 beendete ich das ärztliche Staatsexamen nach 3½ jähriger Unterbrechung des Studiums. Meine Approbation erhielt ich unter dem 31. Dezember 1928. Seit dem 9. April 1929 bin ich als praktischer Arzt in Grüben, Kreis Falkenberg OS. tätig.

Karl Franz Papesch.